

Alterações senil-degenerativas e variações anatômicas na coluna vertebral de pequenos cetáceos

Maria Heloísa B. C. Furtado¹
Paulo César Simões-Lopes²

¹“Beto Carrero World”, Zoológico. Almirante Barroso, 486, Itajaí, SC
88303-040.

²Lab. Mamíferos Aquáticos (LAMAQ), Depto. Ecologia e Zoologia, CCB,
Universidade Federal de Santa Catarina, C.P.5102, Florianópolis, SC, Brasil,
88040-970. email: lamaqsl@ccb.ufsc.br

Aceito para publicação em 11/01/99

Resumo

Apresenta-se uma visão comparativa das alterações senil-degenerativas e anomalias anatômicas da coluna vertebral de oito espécies de pequenos cetáceos: *Tursiops truncatus* (Montagu, 1821); *Steno bredanensis* (Lesson, 1823); *Sotalia fluviatilis guianensis* (Van Bénédén, 1864); *Delphinus capensis* (Gray, 1828); *Stenella frontalis* (Cuvier, 1829); *Stenella clymene* (Gray, 1850); *Phocoena spinipinnis* (Burmeister, 1865); *Pontoporia blainvillei* (Gervais & d'Orbigny, 1844). Ocorreram casos de osteocondrose, em 20% da amostra (n=55). *Stenella frontalis* e *Sotalia fluviatilis guianensis* apresentaram respectivamente 62,5 % e 10% de animais afetados, principalmente na região torácica. *P. spinipinnis* e *P. blainvillei* não apresentaram tais alterações. A única variação anatômica encontrada, foi uma inclinação lateral das apófises neurais de vértebras lombares, que ocorreu em um exemplar de *S. frontalis*. Verificou-se

que a osteocondrose está relacionada ao processo de envelhecimento e degeneração dos discos intervertebrais e suas alterações secundárias (osteófitos e pontes ósseas) aparecem não como um processo patológico e sim uma resposta adaptativa para a manutenção da estabilidade da coluna..

Unitermos: osteocondrose, patologia, coluna vertebral, Delphinidae, Phocoenidae, Pontoporiidae.

Summary

This work presents a comparative study of the senile and degenerative alterations and anatomical variations in the vertebral column of eight small cetacean species: *Tursiops truncatus* (Montagu, 1821); *Steno bredanensis* (Lesson, 1823); *Sotalia fluviatilis guianensis* (Van Bénédén, 1864); *Delphinus capensis* (Gray, 1828); *Stenella frontalis* (Cuvier, 1829); *Stenella clymene* (Gray, 1850); *Phocoena spinipinnis* (Burmeister, 1865); *Pontoporia blainvillei* (Gervais & d'Orbigny, 1844). Cases of osteochondrosis were observed in 20% of the sample (n=55). This alteration was record in 62.5% of the *Stenella frontalis* and 10% of the *Sotalia fluviatilis guianensis* examined, mainly in the thoracic region. Osteochondrosis was not observed in *Phocoena spinipinnis* and *Pontoporia blainvillei*. A lateral inclination in the dorsal apophysis of a lumbar vertebra of a *S. frontalis* specimen was the only anatomical variation found in this study. It was verified that osteochondrosis is related to the aging process as well as to the degeneration of the invertebral disks. Thus, such secondary alterations are not in fact a pathological process but an adaptative response to the maintenance of the stability of the vertebral column.

Key words: osteochondrosis, pathology, vertebral column, Delphinidae, Phocoenidae, Pontoporiidae.

Introdução

A coluna vertebral dos cetáceos apresenta consideráveis adaptações à vida aquática. Ela cumpre não só a função de união entre os pontos de apoio do esqueleto, mas também atua na geração do impulso locomotor (Crovetto, 1984). Modificações no equilíbrio articular e suas conseqüências biomecânicas têm sido pouco exploradas na literatura. Grande parte dos esforços foram canalizados para estudos de paleopatologia em mamíferos fósseis (Moodie 1916a, 1916b; Ferigolo, 1985), além de um detalhado estudo de casos em humanos (Ortner e Putscher, 1981). Fraturas em diversas porções do esqueleto de cetáceos e erosões ósseas aparecem descritas em Van Bree e Nijssen (1964), Purves e Van Bree (1972), Smet (1977), Ogden et al. (1981) e Philo et al. (1990), enquanto Spaul (1964) e Crovetto (1982) descrevem, respectivamente, casos de má formação em mandíbula e coluna vertebral.

Alterações específicas no equilíbrio articular da coluna vertebral podem estar associadas a processos degenerativos relacionados com a idade ou a infecções de origem exógena. Alguns estudos relatam caso de *spondylosis deformans* (= osteocondrose do disco inter-vertebral) em odontocetos (Van Bree e Nijssen, 1964; Barcellos, 1977; Kompanje, 1995; Fragoso e Lima, 1997), ou ainda um recente relato de osteomielite no boto cinza, *Sotalia fluviatilis*, (Ferigolo et al., 1995).

O quadro geral de conhecimento no assunto ainda permanece confuso, tanto a nível de nomenclatura, quanto em relação às conseqüências biomecânicas. Este estudo apresenta uma visão comparativa das alterações senil-degenerativas e variações anatômicas em várias espécies de pequenos cetáceos da costa sul do Brasil. Busca também ajustar os termos utilizados, além de apresentar uma primeira visão quali-quantitativa do problema.

Material e Métodos

a) **Material** – Este estudo abrange três famílias e oito espécies de pequenos cetáceos da costa de Santa Catarina, sul do Brasil. Um total de 55 exemplares completos ou parcialmente completos foi analisado. Este material encontra-se depositado na coleção do Laboratório de Mamíferos Aquáticos, (LAMAQ), Dep. de Ecologia e Zoologia, Centro de Ciências Biológicas, da Universidade Federal de Santa Catarina: Família Delphinidae: *Tursiops truncatus* (UFSC 1011, 1072 M (= macho), 1085, 1099 F (= fêmea), 1103 M, 1105 M, 1106, 1123 M, 1126 M, 1209 F, 1225 M); *Steno bredanensis* (UFSC 1001, 1049, 1067, 1109); *Sotalia fluviatilis guianensis* (UFSC 1079 F, 1082, 1083 M, 1086, 1087, 1104 F, 1108 F, 1130 F, 1174 M, 1175 M, 1176 M, 1178 M, 1179 M, 1203 F, 1208 F, 1218 F, 1219 F, 1222 M, 1223 M, 1226 M); *Delphinus capensis* (UFSC 1014 M, 1030, 1036, 1088); *Stenella frontalis* (UFSC 1002, 1029 M, 1050, 1097 M, 1107 M, 1119 f, 1124, 1227 M); *S. clymene* (UFSC 1100); Família Phocoenidae: *Phocoena spinipinnis* (UFSC 1025); e Família Pontoporiidae: *Pontoporia blainvillei* (UFSC 1038, 1066 M, 1091 M, 1092, 1221 F, 1224).

b) **Morfologia e definições das regiões da coluna vertebral** – As vértebras dos cetáceos conservam o plano geral de organização dos mamíferos, apresentando um corpo vertebral cilíndrico, arco neural, apófises transversas e neural, que servem de pontos de apoio para músculos e ligamentos e possuem também pequenos processos articulares sinoviais conhecidos como metapófises, pré e pós-zigapófises (Rommel, 1990; Crovetto, 1991). Tradicionalmente, se reconhece a divisão da coluna vertebral em cinco regiões: cervical (Ce), torácica (T), lombar (L), sacral (S), e caudal (Ca). Nos cetáceos a região sacral desapareceu juntamente com os membros posteriores e as vértebras anexaram-se às regiões vizinhas. O reconhecimento de cada uma das regiões da coluna ainda é subjetivo, faltando critérios homogêneos para defini-

las. A última vértebra torácica (ou dorsal) foi determinada como sendo a vértebra posterior àquela que apresenta superfícies articulares na extremidade dos processos transversos, considerando que as costelas flutuantes (último par) articulam-se apenas por ligamentos e portanto não deixam as marcas das articulações. A transição entre as regiões lombar e caudal está marcada pela primeira hemapófise ou “chevron”. De acordo com esse critério, a primeira vértebra caudal precede a primeira hemapófise, uma vez que se tratam de estruturas intervertebrais (Slijper, 1979; Crovetto e Lemaitre, 1991).

c) *Alterações senil-degenerativas e variações anatômicas* – Osteocondrose é definida como alterações degenerativas que levam a lesões osteoarticulares de caráter inflamatório e causa geralmente desconhecida (Coutinho, 1977). São sinais de osteocondrose do disco intervertebral as erosões subcondrais das faces anterior e posterior dos corpos vertebrais, osteoesclerose e osteófitos, podendo formar pontes ósseas intervertebrais (Ferigolo, 1987a). O disco intervertebral torna-se, a partir de certo momento e por razões de envelhecimento estrutural, incapaz de cumprir as funções antes desempenhadas. Foram consideradas variações anatômicas a inclinação, ou curvatura lateral atípica na porção distal de algumas apófises neurais. A identificação das lesões e anomalias foi feita com base no exame macroscópico direto.

Resultados

a) Osteocondrose

Casos de osteocondrose foram observados em 20% da amostra (n = 55), afetando *Tursiops truncatus*, *Steno bredanensis*, *Stenella frontalis*, *Stenella clymene*, *Sotalia fluviatilis guianensis* e *Delphinus capensis*. Apenas *Pontoporia blainvillei* e *Phocoena spinipinnis* não apresentaram alterações. Identificou-se a ocorrência de osteocondrose mediante modificações em diferentes graus do bor-

do ou centro do corpo vertebral, presença de osteófitos marginais e formação de pontes ósseas completas. O processo de osteocondrose inicia-se com a degeneração dos núcleos pulposos dos discos intervertebrais, quando estes deixam de cumprir suas funções principais, devido à redução do espaço entre as vértebras. A partir daí iniciam as erosões ósseas nas faces caudais e ou craniais dos corpos vertebrais (Figura 1).

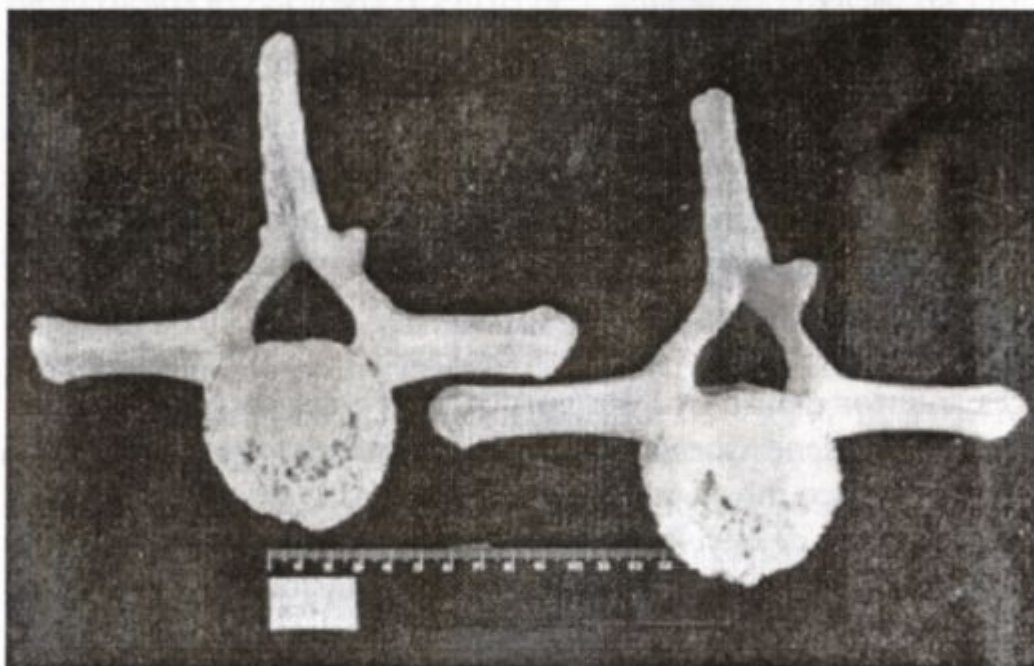


FIGURA 1: *Tursiops truncatus* (UFSC 1011). Vista caudal das vértebras torácicas (T9 e T10), destacando erosões sub-condrais na face do corpo vertebral e osteófitos marginais.

A lesão no corpo vertebral pode ser bastante intensa, afetando inclusive a conformação deste (Figuras 2 e 3). Neste estágio o funcionamento articular está afetado e as margens dos corpos vertebrais reagem formando osteófitos predominantemente no ponto de apoio dos tendões. Os osteófitos podem aumentar progressivamente, finalmente formando pontes ósseas que terminam por unir duas ou mais vértebras.

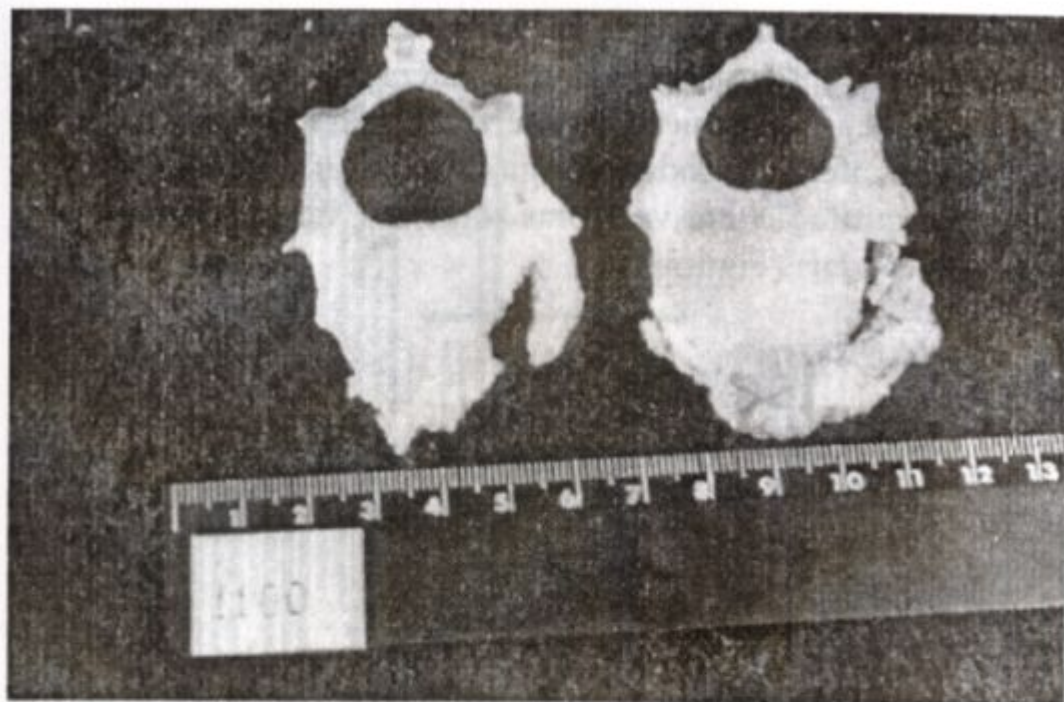


FIGURA 2: *Stenella clymene* (UFSC 1100). Vértex cervicais (C3 e C4 + C5) com visível destruição dos corpos vertebrais e fusão por ponte óssea da C4 + C5 a direita.




FIGURA 3: *Tursiops truncatus* (UFSC 1011). Segmento torácico, com visível formação de pontes ósseas e porosidade. Bordos dos corpos vertebrais bastante alterados.

Stenella frontalis foi a espécie mais afetada sendo que cinco exemplares (62,5%) apresentaram esta alteração senil-degenerativa. Nesta espécie, a disposição das vértebras alteradas foi bastante homogênea, afetando todas as regiões da coluna, porém há uma maior concentração nas vértebras torácicas, últimas lombares e primeiras caudais (Figura 4).




FIGURA 4: Frequência de osteocondrose nas regiões da coluna vertebral do delfim pintado do Atlântico *Stenella frontalis* (n=5).

Em *Sotalia fluviatilis guianensis* apenas dois exemplares (10%) estavam afetados. Ocorreu uma concentração de vértebras com osteocondrose na região torácica, sendo menos afetadas as outras regiões da coluna (Figura 5).

Apenas um exemplar foi afetado em *Tursiops truncatus* (UFSC 1011; T1 à T12), *Steno bredanensis* (UFSC 1067; Ce5 + Ce6), *Stenella clymene* (UFSC 1100; Ce3 à Ce7) e *Delphinus capensis* (UFSC 1088; L14 à L16 e Ce6 à Ce8), todos apresentando alterações secundárias como osteófitos e labiamento ou crosões no corpo vertebral (Figura 6).




FIGURA 5: Frequência de osteocondrose nas diferentes regiões da coluna vertebral do boto cinza *Sotalia fluviatilis guianensis* (n=2).

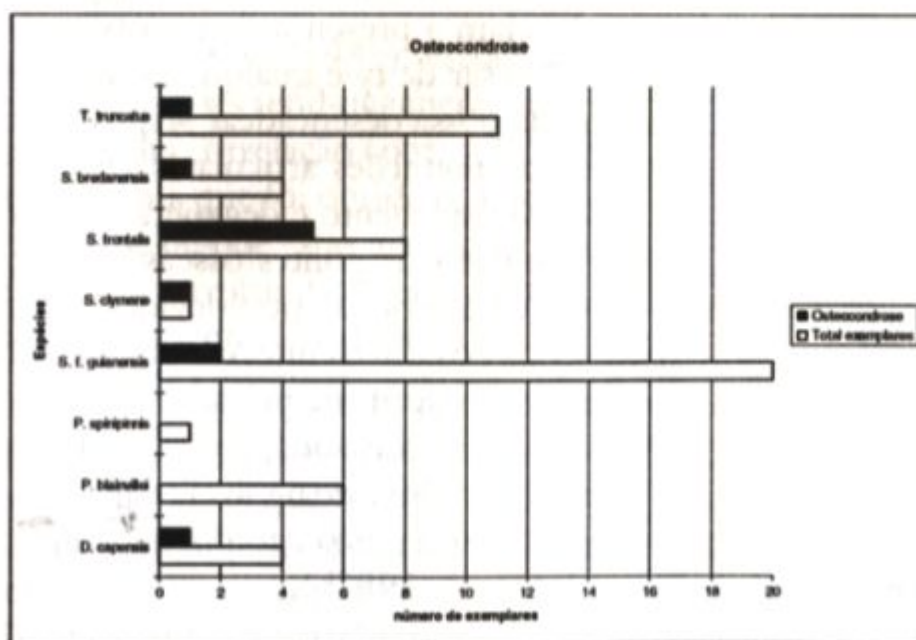


FIGURA 6: Ocorrência de osteocondrose em *Tursiops truncatus* (n=11), *Steno bredanensis* (n=4), *Stenella frontalis* (n=8), *Stenella clymene* (n=1), *Sotalia fluviatilis guianensis* (n=20), *Phocoena spinipinnis* (n=1), *Pontoporia blainvilliei* (n=6) e *Delphinus capensis* (n=4).

b) Variações anatômicas e ou anomalias

Em *Stenella frontalis* verificou-se em um único exemplar (UFSC 1124) uma inclinação lateral acentuada bastante atípica na porção distal das apófises neurais da região lombar, incluindo da 10^o à 16^o vértebras. Esta inclinação afetava claramente a continuidade das apófises neurais alterando seu eixo, embora se desconheça as conseqüências deste problema.

Discussão

As patologias articulares e degenerativas da coluna vertebral humana são freqüentemente relacionadas com o estresse causado pela condição ereta. No entanto, cetáceos são sustentados durante toda a vida pela água e, mesmo assim, o aparecimento destas alterações em sua coluna vertebral é bastante comum. As erosões dos corpos vertebrais e a formação de osteófitos e pontes ósseas são sinais que evidenciam a presença de processos crônicos, senis ou patológicos. Apesar de que qualquer alteração que leve à instabilidade da coluna possa desencadear respostas semelhantes, considerou-se que as alterações articulares encontradas estão relacionadas com o envelhecimento e degeneração dos discos intervertebrais. Neste sentido, as pontes ósseas impedem o escorregamento de uma vértebra sobre a outra devido à perda de turgidez dos núcleos pulposos dos discos intervertebrais. Portanto, tais alterações secundárias (osteoófitos e pontes ósseas) são interpretadas aqui como parte do processo adaptativo para a manutenção da estabilidade da coluna, durante o envelhecimento, isto é, como uma resposta biomecânica e não necessariamente como um processo patológico (Ferigolo, 1987b).

A degeneração dos discos intervertebrais pode estar relacionada com traumas, sobrecarga ou a processos senil-degenerativos propriamente ditos. Neste estudo observou-se o desenvolvimento de ossificações apenas em animais fisicamente maduros (todas

epífises vertebrais completamente fusionadas). A espécie mais afetada por osteocondrose foi *Stenella frontalis* onde todos os animais eram indubitavelmente maduros fisicamente. No entanto, nem todos os animais maduros foram afetados por alterações degenerativas. A contagem das bandas de deposição de dentina (G.L.G – Growth Layer Groups) realizadas previamente na amostra de *Sotalia fluviatilis guianensis* por Schultz et al. (1996) indica que os exemplares UFSC 1079, 1208 e 1218, seguramente com mais de 20 G.L.Gs. não, apresentavam sinais de osteocondrose.

Considerando-se que a coluna vertebral atua no impulso locomotor (Croveto, 1984) esperava-se que as regiões mais afetadas por problemas articulares fossem aquelas submetidas constantemente ao estresse da movimentação, porém houve uma distribuição quase homogênea nas lesões. O mais surpreendente foi a alta ocorrência destas manifestações na região torácica. Em *S. f. guianensis* ocorreu um nítido pico na região torácica, justamente a que se apresenta menos móvel.

Pedersen et al. (1981), estudando esqueletos de cães, detectaram alterações senil-degenerativas em 20% de sua amostra e sugeriram uma correlação com a idade. Esta cifra (20%) é exatamente a mesma que foi obtida nos delfins deste estudo, reforçando a hipótese de que estas alterações estejam relacionadas ao envelhecimento estrutural da coluna e não ao tipo de postura, locomoção ou ambiente de vida do animal.

Uma vez que se trata de um processo degenerativo que afeta os discos e corpos vertebrais em vários mamíferos de idade avançada, sugere-se que vários dos casos mencionados na literatura como spondilosis deformans (Van Bree e Nijssen, 1964; Barcellos, 1977; Kinze, 1986; Kopanje, 1995; Fragoso e Lima, 1997) e hiperostoses vertebrais ou exostoses periosteíticas (Smet, 1977) também sejam interpretados como processos do tipo osteocondrose cujas alterações secundárias são adaptativas. Fragoso e Lima (1997) também encontraram estas modificações na região

cervical e torácica da coluna de *S. f. guianensis* e sugerem que elas ocorram também em animais imaturos, mas não referiram como foi estabelecido o grau de maturidade.

Com relação às variações anatômicas atípicas, apenas Crovetto (1982) descreve uma curvatura lateral das apófises neurais da região lombar e caudal da coluna vertebral de um fêmea de baleia azul, *Balaenoptera musculus*. A curvatura em questão estava relacionada a uma dissimetria dos processos transversos e portanto, aparecia como uma modificação compensatória para suportar as deficiências da musculatura locomotora. Este também pode ter sido o caso do exemplar de nosso estudo, mas nenhuma dissimetria foi encontrada nos processos transversos.

Agradecimentos

Ao Professor Jorge Ferigolo pela criteriosa revisão do manuscrito e pelo apoio com literatura e a Milton E. Menezes pelo auxílio decisivo na realização deste estudo. Aos dois revisores anônimos que colaboraram com valiosas sugestões. O autor senior agradece pela bolsa do CNPq/PIBIC/UFSC durante o período de agosto de 1996 à julho de 1997.

Referências bibliográficas

- Barcellos, L. P. 1977. Nota sobre osteopatologia em um exemplar de *Hyperoodon planifrons* (Ziphiidae – Cetacea), Rio Grande do Sul, Brasil. *Atlântica*, 2 (1): 118-123.
- Coutinho, C. A. 1977. **Dicionário Enciclopédico de Medicina**. 3. ed. Livraria Luso-Espanhola e Brasileira Ltda, Rio de Janeiro, 2541 pp.
- Crovetto, A. 1982. À propos d'une malformation laterale de la colonne vertébrale d'une baleine bleue, *Balaenoptera musculus* L. (Cetacea, Balaenopteridae) et de sa signification fonctionnelle.

- Ann. 107 Congres National Societé Savantes, Brest, France, p. 89-98.**
- Crovetto, A. 1984. Elementos biomecânicos de la columna vertebral de los cetaceos y su papel en la locomocion. **Anales Primeira Reunión de Trabajos de Expertos en Mamíferos Acuaticos de America del Sur**, Buenos Aires, Argentina, p.106-121.
- Crovetto, A. 1991. Étude Osteometrique et anatomo-fonctionelle de la colonné vertebrale chez les Grandes Cetaces. **Investigations on Cetacea**, 23: 7-189.
- Crovetto, A.; Lemaitre, C. 1991. Caracteristicas de un esqueleto de *Phocoena spinipinnis*, Burmeister 1865 ("Marsopa de Burmeister") de las costas de Chile y comentarios sobre la osteologia del genero. **Rev. Biol. Mar**, 26 (1): 37-47.
- Ferigolo, J. 1985. Paleopatologias em preguiças terrícolas – Artrose. **Coletânea de trabalhos paleontológicos**, Série geológica, 27: 35-41.
- Ferigolo, J. 1987a. **Paleopatologia comparada de vertebrados homem de Lagoa Santa, homem do sambaqui de Cabeçuda e mamíferos pleistocênicos**. Tese de doutorado, Universidade Federal do Rio Grande do Sul, Porto Alegre, 490 pp.
- Ferigolo, J. 1987b. Anatomia Comparada, Paleontologia e Paleopatia de Vertebrados. **Paula-Coutiana**, 1 : 105-127.
- Ferigolo, J; Simões-Lopes, P. C.; Menezes, M; Moreira, M. 1995. Três casos de osteomielites vertebral em *Sotalia fluviatilis* (Cetacea, Odontoceti) do Estado de Santa Catarina, Brasil. **Resumenes Jornadas Argentinas de Mastozoologia**, Buenos Aires, Argentina, p.58.
- Fragoso, A. B. L.; Lima, F.C. 1997. Spondylosis deformans em Boto cinza *Sotalia fluviatilis* da costa do Estado do Rio de Janeiro. **Anais do VII Colamar Congresso latino -americano sobre ciências do mar**, Santos, São Paulo, p.327-328.

- Kinze, C. C. 1986. Note on the occurrence of spondylitis deformans in a sample of harbour porpoises *Phocoena phocoena* (L) taken in Danish waters. **Aq. Mammals**, **12**:25- 27.
- Kompanje, E. J. O. 1995. On the occurrence of spondylosis deformans in white-beaked dolphins *Lagenorhynchus albirostris* (Gray, 1846) stranded on the Dutch coast **Zool. Med. Leiden**, **69** (18): 231- 250.
- Moodie, R. 1916a. Mesozoic pathology and bacteriology. **Science**, **43**: 425-426.
- Moodie, R. 1916b. Two caudal vertebral of sauropodous dinosaur exhibiting a pathological lesion. **Am. J. Sci**, **41**: 530.
- Ogden, J. A.; Colongue, G. J.; Light, T. R.; Sloan, T. R. 1981. Fractures of the radius and ulna in a skeletally immature Fin Whale. **J. Wildl Diseases**, **17** (1): 111-116.
- Ortner, D. J.; Putscher, G. J. 1981. Identification of pathologic conditions in human skeletal. **Smithis. Contr. to Antrop.**, **28**: 1-479.
- Pedersen, N. C.; Pool, R. R.; O'brien, T. R. 1981. Naturally occurring arthropathies of animal. *In*: Resnick, D. & Niwayana, G. (eds). **Diagnosis of Bone and joint Disorders**. Saunders, Philadelphia, Pa., v.1, p. 221-251.
- Purves, P. E.; Van bree, P. J. 1972. Evolution and pathology of deep diving in the bottlenosed dolphin, *Tursiops truncatus* (Montagu, 1821), (Notes on Cetacea, Delphinoidea V). **Beufortia**, **20** (260): 15-21.
- Philo, M.; Hanns, C.; George, J. C.1990. Fractured Mandible and Associated oral Lesions in a Subsistence-Harvested Bowhead Whale (*Balaena mysticetus*). **J. Wildl. Diseases**, **26** (1): 125-128.
- Rommel, S. 1990. Osteology of the Bottlenose Dolphin. *In*: Leatherwood, S. & Reeves, R. (eds) **The Bottlenose Dolphin**, Academic Press, Inc. San Diego. p. 29-49.

- Schultz, R. A. D.; Menezes, M.E.; Simões-Lopes, P.C. 1996. Desenvolvimento e aplicação da técnica de preparação de material dentário de *Sotalia fluviatilis* (Gervais, 1853) e *Tursiops truncatus* (Montagu, 1821) (Mammalia-Cetacea), para análise dos grupos de linhas de crescimento. **Resumos da 7^a Reunión de Trabajo de Especialistas em mamíferos Acuáticos de America del Sur**, Vinã del Mar, Chile, p.55.
- Slipjer, E. 1979. **Whales**. 2. ed. Hutchinsonson, Univeersity Press, London, 511 pp.
- Smet, W. M. A. 1977. The fate of bottle-nosed dolphins *Tursiops truncatus* in nature as revealed by the conditions of their skeletons. **Aq. Mammals**, 5(3): 78-86.
- Spaul, E. A. 1964. Deformity in the lower jaw of sperm whale (*Physeter macrocephalus*). **Proc. Zool. of London**, 3 (142): 391-395.
- Van Bree, P. J.H.; Nijssen, H. 1964. On three specimens of *Lagenorhynchus albirostris* Gray, 1846 (Mammalia, Cetacea). **Beufortia**, 1(139): 85-93.